Aus der chirurgischen Universitätsklinik zu Basel.
(Direktor Prof. Dr. F. de Quervain.)

Über die

Wirkung von Morphium, Opium und Pantopon auf die Bewegungen des Magen-Darm-Tractus des Menschen und des Tieres.

Inaugural-Dissertation
zur
Erlangung der Doktorwürde
der
Hohen medizinischen Fakultät der
Universität Basel
vorgelegt
von

Nikolai Schapiro,
Riga (Livland).

ACAD. LUGD. BAT. BIBL.

Bonn 1913.
Verlag von Martin Hager.

Von der medizinischen Fakultät Basel genehmigt auf Antrag von Professor Dr. F. de Quervain.

Pflüger's Archiv 1913. Band 151.

Über die Wirkung von Morphium, Opium und Pantopon auf die Bewegungen des Magen-Darm-Tractus des Menschen und des Tieres.

(Mit 21 Textfiguren.)

Einleitung.

Das Morphium und die ihm verwandten Präparate sind klinisch so wertvolle Mittel, ihre stopfende Wirkung auf den Darm scheint klinisch so festzustehen, dass man glauben könnte, die Experimente auf diesem Gebiete müssten nur zur Bestätigung dieser klinischen Tatsache vorgenommen werden. Dem ist aber nicht so. Obgleich die Forschungsresultate der zwei letzten Dezennien sich vielfach widersprechen, so scheint doch das eine daraus hervorzugehen, dass der Hauptangriffspunkt dieser Alkaloide der Magen ist und nur ein relativ kleiner Teil dem Darm zukommt. Es sind bisher als Versuchsobjekte fast nur Tiere angewendet worden. Van den Velden[1]), Arnsperger[2]), Stierlin[3]), Boehm[4]), Massini[5]),

1) R. van den Velden, Zur Pharmakologie der Magenmotilität. Münchn. med. Wochenschr. 1909 S. 1667. — R. van den Velden, Zur Pharmakologie der Magenmotilität. Verhandl. d. deutschen Kongr. f. innere Med. Bd. 27. 1910.

2) H. Arnsperger, Die Wirkung des Morphiums auf die motorische Funktion des Magen-Darm-Kanals des Menschen. Verhandl. d. deutschen Kongr. f. innere Med. 1910.

3) Ed. Stierlin, Die Einwirkung des Sennainfuses auf die Verdauungsbewegung beim Menschen. Münchn. med. Wochenschr. 1910 Nr. 27. — Ed. Stierlin, Über die Obstipation vom Ascendens-Typus. Münchn. med. Wochenschr. 1911 Nr. 36.

4) G. Boehm, Die habituelle Obstipation und ihre Beziehungen zur Antiperistaltik. Deutsches Arch. f. klin. Med. 1911 S. 102.

5) R. Massini, Wirkungen von Atropin und Pilokarpin bei Erkrankungen des menschlichen Verdauungstractus. Verhandl. d. deutschen Kongr. f. innere Med. 1912.

Bloch[1]) experimentierten allerdings auf dem pharmakologischen Gebiete des Verdauungstractus mit Menschen; aber nur die ersten beiden der genannten Forscher arbeiteten mit Morphium und ähnlichen Präparaten.

Meine eigenen, gemeinsam mit Dr. Stierlin ausgeführten Versuche, welche sich auf 18 Personen (worunter fünf mit Darmfistel) und einen Fistelhund erstrecken, basieren auf 61 Röntgenserien mit 277 Plattenaufnahmen[2]). Wir kamen dabei zu Resultaten, welche die bisherigen, namentlich bezüglich der Darmwirkung der Opiumderivate, in manchen Punkten modifizieren und ergänzen. Ich möchte bei dieser Gelegenheit die angenehme Pflicht zu erfüllen nicht versäumen, meinen besten Dank Herrn Dr. Stierlin für Rat und Unterstützung auszusprechen.

Bisherige Untersuchungen.

a) Ohne Röntgenverfahren.

Bevor wir aber auf unsere Methoden und Resultate eingehen, möchten wir diejenige der bisherigen wesentlichen experimentellen Forschungen besprechen, wobei es sich, wie schon bemerkt, fast ausschliesslich um Versuche an Tieren handelt.

Nothnagel[3]) untersuchte die Dünndarmbewegungen bei Kaninchen im Kochsalzbade und fand, dass die NaCl-Kontraktionen bei kleinen Gaben Morphium mur. sich verminderten, bei grossen dagegen und nach Durchschneidung des Mesenteriums sich vermehrten. Aus ersterem zog Nothnagel den Schluss, dass es sich um eine Erregung des Splanchnicus handle, aus letzterem um eine Lähmung desselben. Nun aber bemerkt Nothnagel hierzu, dass die genannten Resultate grosse individuelle Schwankungen zeigen, ja sogar an einem und demselben Tiere nicht immer übereinstimmen.

---

1) Willy Bloch, Über die Fortbewegung des Darminhaltes im Dickdarme beim Menschen. Fortschr. a. d. Gebiete d. Röntgenstrahlen Bd. 17. 1911.

2) Ed. Stierlin und N. Schapiro, Die Wirkung von Morphium, Opium und Pantopon auf die Bewegungen des Verdauungstractus beim Menschen und beim Tier. Münchn. med. Wochenschr. 1912 Nr. 50.

3) H. Nothnagel, Über die Einwirkung des Morphiums auf den Darm. Beitr. z. Physiol. u. Pathol. d. Darmes. Berlin 1884.

Pal und Bergrün[1]) schlossen sich im grossen und ganzen den Befunden Nothnagel's an.

Spitzer[2]) führte seine Untersuchungen im Kochsalzbade an abgebundenen Darmschlingen des oberen Dünndarmes bei Kaltblütern und Kaninchen aus, machte auch klinische Beobachtungen am Menschen — und konstatierte eine Verzögerung der Darmentleerung. Diese Stopfwirkung des Morphins schrieb Spitzer zum grösseren Teil der Erregung zentraler Hemmung (also wie Nothnagel) zu und nur zum kleineren Teil der Herabsetzung der Empfindlichkeit des Darmes selbst und der lokalen Wirkung auf die Peristaltik. Spitzer fand ausserdem, dass bei Kaninchen das Mittel per os besser wirkt als subkutan und beim Menschen Opium intensiver als Morphium. Zugleich beobachtete Spitzer, dass unmittelbar nach der Nahrungsaufnahme starke Darmbewegungen zustande kommen.

Jacobj[3]) hielt sich in seinen Experimenten an Nothnagel's Methode, kam aber (bei Anwendung von grossen Dosen) zu diametral entgegengesetzten Schlüssen. Jacobj stellte den Satz auf, dass Morphium nur eine lokale Wirkung der Darmwand zustande bringe; also eigentlich das, was schon Spitzer (s. o.), aber nur als teilweise Wirkung, beschrieben hatte.

Pohl[4]) nahm lokale Morphinpinselungen (kleine Dosen) auf den Darm von Kaninchen und Hunden vor und stellte eine Kontraktion des Dünndarmes im ganzen ohne peristaltische Bewegungen und ausserdem peristaltische und antiperistaltische Bewegungen des Magens fest, wobei bei Hunden beim Applizieren des Mittels zuerst Erbrechen und Defäkation eintrat.

Pal[5]) stellte seine Versuche mit Ballonregistrierung, nach Legros und Onymus, bei 70 Tieren an und sah beim gereizten

---

1) Pal und Bergrün, Über die Wirkung des Opiums auf den Dünndarm. Strickte's Arbeiten 1890 S. 38.

2) W. Spitzer, Experimentelle Untersuchungen über die Darmwirkung des Opiums und Morphiums. Dissert. Breslau 1891.

3) Jakobj, Beiträge zur physiologischen und pharmakologischen Kenntnis der Darmbewegung usw. Schmiedeberg's Arch. Bd. 29. 1891.

4) Pohl, Über Darmbewegungen und ihre Beeinflussung durch Gifte. Experim. Pathol. u. Pharmak. Bd. 34. 1894.

5) Pal, Wirksamkeit des Opiums und des Morphiums auf den Darm. Wiener med. Presse 1900 Nr. 45.

Dünndarm Verzögerung der Motilität, Verstärkung der Pendelbewegung und Nachlassen des Tonus des Sphinkter Ani durch Morphium, sowohl subkutan wie per os. Ferner beobachtete Pal eine Mittelstellung der Ring- und Längsmuskeln des Kolons.

Hirsch[1]) war der erste, der eine Verzögerung der Magenentleerung beim Hunde mit Darmfistel durch Morphium konstatierte. Was die Art der Anwendung des Mittels anbelangt, so fand Hirsch, dass es subkutan besser wirkt als per os.

Rodari[2]) erhielt bei Hunden mit Duodenalfisteln und laparatomierten Hunden und Kaninchen bei Pantoponeinwirkungen herabgesetzte Dünn- und Dickdarmperistaltik. Es stellte sich ein Zustand von Mittelstellung mit guterhaltenem Tonus ein, zugleich auch Mittelstellung der Magenmuskulatur und Pylorospasmus.

Cohnheim und Modrakowski[3]) fanden bei Hunden mit seitenständigen Duodenalfisteln, dass Morphium und Opium in Dosen von 0,01 bei einem grossen Hund keine Verlangsamung der Magenentleerung hervorrufe. Cohnheim und Modrakowski konnten auch keine Beeinflussung des Transportes von festen und flüssigen Speisen durch den Dünndarm feststellen. Die stopfende Wirkung des Morphiums beziehen Cohnheim und Modrakowski daher auf die Veränderung der Flüssigkeitsmenge im Dünndarm.

Popper[4]) studierte die Wirkungsdifferenz des Morphiums, Opiums und Pantopons am ausgeschnittenen überlebenden Darm von Kaninchen, Katze und Hund und kam zur Schlussfolgerung, dass Morphium die Ring- und Längsmuskelschicht des Dünn- und Dickdarmes in gleicher Weise erregt, Opium und insbesondere Pantopon auf die Ringmuskeln allerdings ebenso wie Morphium auf die Längsmuskelschicht dagegen tonusherabsetzend wirkt, ohne die Pendelbewegung aufzuheben.

---

1) Alfred Hirsch, Zur Kenntnis der Wirkung des Morphiums auf den Magen. Zentralbl. f. innere Med. 1900, 22. Jan.

2) B. Rodari, Experimentell-biologische Untersuchung über Pantopon. Therap. Monatshefte Bd. 23. 1909.

3) O. Cohnheim und Gg. Modrakowski, Zur Wirkung von Morphium und Opiumpräparaten (Pantopon) auf den Verdauungskanal. Zeitschr. f. physiol. Chemie Bd. 41. 1911.

4) Erwin Popper, Über einen Unterschied in der Wirkung des Morphiums und Opiums auf den Darm. Deutsche med. Wochenschr. 1912 Nr. 7.

b) Mit Röntgenverfahren.

Abgesehen davon, dass bei solch widersprechenden Befunden und Deutungen wohl kaum die Akten über die Wirkung der Opiate auf den Magen-Darm-Tractus der Tiere als geschlossen anzusehen sind, ist es ja auch nicht ohne weiteres gestattet, von Befunden bei Tieren auf Menschen zu schliessen. So zeigen sich speziell für diese Untersuchungen (s. u.) eine verhältnismässige Konstanz der Befunde beim Tier und eine ausgesprochene Inkonstanz der Ergebnisse beim Menschen. Nun war man aber in der vorröntgenologischen Zeit in Experimenten wohl ausschliesslich auf Tiere angewiesen, und konnten selbst die Tierversuche nur als relativ verwertet werden, denn die bedeutenden Eingriffe werden wohl kaum ohne Einfluss auf den Verdauungskanal der Tiere geblieben sein.

Die Röntgentechnik brachte insofern Licht in diese Frage hinein, dass man erstens Tierversuche ohne jegliche Eingriffe vornehmen kann und zweitens, dass sie, was noch wertvoller ist, den Menschen als Versuchsperson zu benutzen gestattet. Somit beginnt in der Geschichte der Erforschung der Opiatwirkung auf den Magen-Darm-Tractus eine neue Ära. Die von Cannon hauptsächlich eingeführte Methode, durch Wismutpräparate die Ingesta am Durchleuchtungsschirm sichtbar zu machen, wurde von Magnus[1]) u. a. zu Untersuchungen über die Wirkung der Stopf- und Abfuhrmittel auf den Verdauungskanal angewendet.

Als Versuchsobjekte benutzte Magnus Katzen, teilweise auch Hunde und Kaninchen. Zuerst wiederholte Magnus Nothnagel's Versuche und fand, dass an der stopfenden Wirkung des Morphiums der Splanchnicus nicht mitbeteiligt ist; der peristaltische Kochsalzreflex am Dünndarm wird durch kleine Dosen Morphium nicht aufgehoben. Hierauf bringt Magnus in einer zweiten Mitteilung seine röntgenologischen Untersuchungen, wobei bei Katzen (Inj. 0,02—0,04 Morph.; Bi-Kartoffelbrei 5,0 : 25,0) und Hunden dieselben Resultate gefunden wurden. Aus den Experimenten ergibt sich im wesentlichen folgendes:

1) R. Magnus, Die stopfende Wirkung des Morphiums. I. Mitt. Pflüger's Arch. Bd. 115. 1906. — R. Magnus, Die stopfende Wirkung des Morphiums. Pflüger's Arch. Bd. 122. 1908. — R. Magnus, Der Einfluss des Sennainfuses auf die Verdauungsbewegung. Pflüger's Arch. Bd. 122. 1908. — R. Magnus, Der Einfluss des Rizinusöls auf die Verdauungsbewegung. Pflüger's Arch. Bd. 122. 1908.

In Übereinstimmung mit Hirsch (s. o.) wurde eine Verzögerung der Magenentleerung mit Kontraktionen des Sphinkter Antri Pylori und des Pylorus konstatiert. Am Dünndarm fand Magnus keine sichere Einwirkung, weder in bezug auf die Schnelligkeit der Fortbewegung noch der rhythmischen Segmentierung. Wurde Morphium injiziert, nachdem der grösste Teil des Wismutbreies in den Dünndarm eingetreten war, so ergab sich in einzelnen Fällen eine vorübergehende Hemmung in der Fortbewegung des Dünndarmes. Am isolierten Dünn- und Dickdarm sind durch entsprechende Morphindosen nur Erregungserscheinungen hervorzurufen. Eine Ruhigstellung der Bewegung ist weder am Magen noch am Dünn- und Dickdarm zu beobachten. Magnus fand also, dass Morphium und Opium die Bewegungen des Magens verändern, dagegen kaum die des Dünndarmes und fast gar nicht die des Dickdarmes. Selbst die einigemal beobachtete Verzögerung des Dünndarmes setzt Magnus meistens auf Rechnung des Magens.

Bei Sennainfus[1]) und Rizinusöl[2]) sah Magnus nur dann eine stopfende Wirkung von Morphium, wenn bei Darreichung des Alkaloids die Abführmittel sich noch im Magen befanden.

Dasselbe beobachtete Padtberg[3]) bei Bittersalz; bei Koloquintendurchfällen[4]) dagegen ergab sich eine Stillstellung der erregten Dünn- und Dickdarmbewegungen durch Morphium und Opium.

Schwenter[5]) führte seine Untersuchungen mit dem Dessauerschen Blitzapparat durch, welcher eine Expositionszeit von $^1/_{100}$ Sekunde und noch weniger gestattet. Wohl ist solch ein Apparat für Untersuchungen am Menschen nicht unbedingt notwendig, da es vollständig genügt, wenn der Mensch ruhig liegt und seinen Atem anhält, um scharfe Bilder zu bekommen. Bei Tieren ist es aber ein sehr wertvoller technischer Fortschritt, da die Bilder der sich

1) R. Magnus, Der Einfluss des Sennainfuses auf die Verdauungsbewegung. Pflüger's Arch. Bd. 122. 1908.

2) R. Magnus, Der Einfluss des Rizinusöls auf die Verdauungsbewegung. Pflüger's Arch. Bd. 122. 1908.

3) J. H. Padtberg, Der Einfluss des Magnesiumsulfates auf die Verdauungsbewegung. Pflüger's Arch. Bd. 129. 1909.

4) J. H. Padtberg, Über die Stopfwirkung des Morphiums und Opiums bei Koloquinten-Durchfällen. Arch. f. d. ges. Physiol. Bd. 139. 1911.

5) J. Schwenter, Über Verdauungsversuche mit Opium, Morphium, Pantopon und morphinfreiem Pantopon. Fortschr. a. d. Gebiete d. Röntgenstrahlen Bd. 19. 1912.

bewegenden Katzen und Hunde ebenso scharf ausfallen, als ob sie ruhig liegen würden. Schwenter fütterte Katzen mit Bismut-Griesbrei (4:20) und applizierte Morphium, Opium, Pantopon und morphinfreies Pantopon, konnte aber keinen prinzipiellen Unterschied in der Wirkung der Mittel konstatieren; nur soll morphinfreies Pantopon am schwächsten und Pantopon weniger stark als Morphium wirken. Eine Differenz zwischen Subkutaninjektion und Einverleibung per os machte sich nur in der Magenwirkung geltend, und zwar ist die Wirkung bei Anwendung des Mittels per os stark abgeschwächt, ja sogar ganz aufgehoben. Es ergab sich im Magen im grossen und ganzen eine gleiche Verzögerung, wie es Magnus und Padtberg gefunden hatten. Am Dünndarm dagegen liess sich eine Verlangsamung der Entleerung, zum Teil durch Erschlaffung des Darmrohres bedingt, konstatieren. Ferner sah man pralle Füllung einzelner Dünndarmteile und Abwechslung von „Breisäulen" und „Breibändern". In einem Falle konnte Schwenter eine Abschnürung des „Breibandes" in kleinsten Partikeln, „Vermehrung der Schüttelbewegung", beobachten. Der Dünndarm war selten segmentiert. Am Dickdarme fand Schwenter am Anfange schwache ringförmige Kontraktionswellen, später keine mehr. Speziell im distalen Kolonabschnitte war keine „abschnürende ringförmige Peristaltik" vorhanden; dagegen war er vollständig erschlafft und etwas erweitert. Selbst die selten zu beobachtenden peristaltischen Kontraktionen waren stets flach.

Röntgenologische Untersuchungen über die Wirkung der Opiumderivate auf den Verdauungskanal des Menschen machte bisher nur van den Velden, Dietlen[1]) und Arnsperger.

Van den Velden[2]) stellte seine meist radioskopische Untersuchungen am Magen des Menschen an und kam zum Resultate, dass kleine Dosen Morphium die Entleerung eher beschleunige und die Peristaltik steigere, was auch Dietlen[3]) konstatieren konnte. Eine Differenz zwischen stomachaler und subkutaner Applizierung

---

1) Hans Dietlen, Beobachtungen über Magenperistaltik. Verhandl. d. deutschen Röntgengesellschaft Bd. 72.

2) R. van den Velden, Zur Pharmakologie der Magenmotilität. Münchn. med. Wochenschr. 1909 S. 1667. — R. van den Velden, Zur Pharmakologie der Magenmotilität. Verhandl. d. deutschen Kongr. f. innere Med. Bd. 27. 1910.

3) Hans Dietlen, Beobachtungen über Magenperistaltik. Verhandl. d. deutschen Röntgengesellschaft Bd. 72.

des Mittels war nicht vorhanden. Mittlere Dosen schliessen den Sphinkter Antri Pylori; dabei ergeben sich stark erhöhte Peristaltik und Antiperistaltik, gesteigerter Tonus der Magenwand und eine in extremen Fällen bis ums Doppelte verlangsamte Magenentleerung. Ein noch deutlicheres Bild erhält man bei höheren (0,02) Dosen, wobei es auch zur Sprengung des Kardiaverschlusses und zum Erbrechen kam. Einen prinzipiellen Unterschied zwischen Morphium- und Opiumwirkung fand van den Velden nicht.

Arnsperger[1]) ging in seinen Untersuchungen am Menschen weiter als der vorige Autor, indem nicht nur der Magen untersucht wurde, sondern der ganze Verdauungstractus. Nun konnte aber Arnsperger bei Morphinanwendung eine Verzögerung der Magenentleerung so gut wie gar nicht, ausser auf einige Stunden bei jugendlichen weiblichen Individuen, feststellen. Opium wirkte noch geringer. Auf den Dünndarm liess sich dagegen eine deutliche Verzögerung sowohl bei jugendlichen wie bei älteren Individuen erweisen. Eine sichere Einwirkung auf den Dickdarm konnte nicht ermittelt werden.

Unsere Versuche am Tier.

Aus allem bisher Gesagten ergibt sich, dass selbst die aus den Röntgenuntersuchungen gezogenen Schlüsse der einzelnen Autoren noch sehr differieren. Es ist von einigen Forschern der Gedanke ausgesprochen worden, dass die Röntgenuntersuchungen einzig und allein als physiologische Experimentmethode anzusehen ist. Wenn auch die psychische Einwirkung, die jedwede ärztliche Untersuchung mit sich bringt, wohl kaum in Abrede gestellt werden kann, so liegt es doch auf der Hand, dass die radiologische Methode es am meisten gestattet, die Versuche unter möglichst physiologischen Verhältnissen anzustellen. Die Röntgenoskopie und -graphie haben auch allerdings die Lösung des Problems zur Wirklichkeit genähert, doch sind noch so manche Fehlerquellen übriggeblieben. Sie ganz auszuschalten ist beim heutigen Stande der Technik absolut unmöglich; die Zahl der Fehler aber zu vermindern, stellen wir uns zur Aufgabe. Ein erheblicher Teil der Fehler liegt unseres Erachtens darin, dass man die einzelnen Abschnitte des Magen-Darm-Tractus gesondert

1) H. Arnsperger, Die Wirkung des Morphiums auf die motorische Funktion des Magen-Darm-Kanals des Menschen. Verhandl. d. deutschen Kongr. f. innere Med. 1910.

und unabhängig von den höhergelegenen Abschnitten, wie den Dünndarm vom Magen, so auch den Dickdarm vom Dünndarm, röntgenologisch zu untersuchen nicht imstande ist. Wenn man aber berücksichtigt, zu welch falschen Deutungen das unter Umständen führen kann, indem man oft in die Lage kommt, die Motilitätsverzögerung des einen Abschnittes dem andern zuzuschreiben, so wird man leicht einsehen, dass man sich nach einer Methode umsehen musste, die einen Teil des Darmes auszuschalten gestattet, ohne die Ernährung des Tieres zu stören. Die Methode der „Dauerfistel am einseitig ausgeschalteten Dünndarm", die ich Herrn Dr. Stierlin zu verdanken habe, hat insofern einen Vorzug, dass sie erlaubt, den Dünndarm getrennt vom Magen röntgenologisch zu untersuchen.

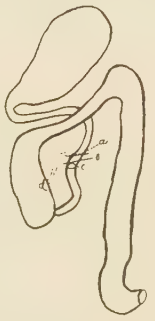

Fig. 1. Dauerfistel am einseitig ausgeschalteten Dünndarm nach Stierlin. (Schematisch).

Der Hund „Heros" wurde so operiert (Dr. Stierlin, Dr. Fritzsche, Schapiro), dass der Dünndarm ungefähr in der Mitte durchtrennt wurde. Das untere Ende der oberen Hälfte *a* (Fig. 1) wurde in die Coecalwand *d* eingenäht; das obere Ende der unteren Hälfte *c* als Fistel in die Haut des Abdomens *b*. Durch diese Anordnung gelang es, die Kontinuität des Inhaltes und der Wand auszuschalten. Nachdem die Magen-Darm-Funktion des Tieres wieder

Während der Aufnahme nüchtern.

Aufnahmezeit in Stunden nach Einnahme der Kontrastmahlzeit	**Normal,** 26. Jan. 1912. Bi-Griesbrei (20) in die Fistel	**Morphium,** 16. Febr. 1912. Mo 6 Tr. 1 % ige Lösung + Bi-Brei in die Fistel	**Pantopon,** 27. Febr. 1912. Pa (0,006) + Bi-Griesbei in die Fistel
Nach 1/4 Stunde	Dünndarm	Dünndarm	- -
„ 1 „	Dünnd., *Transv.*[1])	Dünndarm, *Coec.*	**Dünndarm**, Kolon-Mitte des Transv.
„ 2 Stunden	Dünnd., *Transv.*	Dünndarm, *Coec.*, Ascend., Transv.	—
„ 3 „	Dünnd., *Transv.*	Dünnd., Descend.	*Dünndarm*, Kolon-Sigmoid
„ 5 1/2 „	Coec., Ascend., Transv., 1/2 Desc.	Dünnd., Descend. Sigmoid	*Coec., Asc., Sigm.*
„ 6 „	Coec., Asc., Sigm.	Coec., Asc., Sigm.	*Dickdarm*

1) Für alle unsere Versuche werden schräg Gedrucktes = schwacher Schatten, gewöhnlich Gedrucktes = gewöhnlicher Schatten, fett Gedrucktes = sehr intensiver Schatten bedeuten.

vollständig hergestellt war, begannen wir mit unseren Versuchen. Von den vielen aufgenommenen Serien bringen wir hier die fünf wesentlichsten, um die Resultate unserer Versuche zu demonstrieren.

Während der Aufnahme Nahrung per os.

Aufnahmezeit in Stunden nach Einnahme der Kontrastmahlzeit	**Normal**, 1. Febr. 1912. Bi-Griesbrei per Fistel	**Morphium**, 8. Febr. 1912. Nahrung per os + Mo (0,003) 1/2 Stunde vor Bi-Griesbrei per Fistel
Nach 1/4 Stunde . . .	Dünndarm	Dünndarm, Coec., Asc.
„ 1 1/4 Stunden . .	Dünndarm, *Coec., Transv.*	*Dünnd.*, Coec., Kolon-Sigm.
„ 2 1/4 „ . .	Dünndarm, *Coec., Transv., Descendens*	—
„ 3 1/4 „ . .	Dünndarm, *Sigmoid*	*Dünndarm*, Coec.
„ 5 3/4 „ . .	Dünndarm	*Descendens*
„ 7 „ . .	Dünndarm	7 1/2 Stunden *Descendens*

Es fällt bei Bi-Injektion durch Fistel mit gleichzeitiger Nahrung per os eine starke Kontraktion sämtlicher sichtbarer Dünndarmschlingen

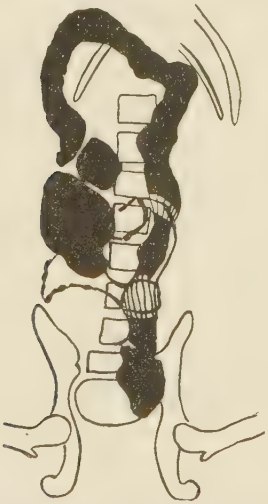

Fig. 2. Fistelhund, 1 Stunde nach Injektion von Kontrastbrei mit sechs Tropfen einer 1%igen Morphiumlösung in die Fistel. Hund erhält während des Versuches Nahrung.



Fig. 3. Fistelhund 1 1/4 Stunde nach Injektion von Kontrastbrei in die Fistel. Hund erhält während des Versuches Nahrung.

mit Verlangsamung der Dünndarmpassage [1]) auf. Erster Coecumschatten nach 1/4 Stunde, nach 3 1/4 Stunden ist nur noch in der Flex. sigmoid. Schatten da, — also: Durchwandern des Dickdarmes in 2 Stunden.

1) Ed. Stierlin, Ergebn. d. inneren Med. u. Kinderheilk. Bd. 10. 1912.

Dasselbe Verfahren mit Morphium ergibt schon 1/4 Stunde nach Injektion einen tiefen Coecum-Ascendens-Schatten. Also: beschleunigende Wirkung auf den Dünndarm, dessen Schlingen sich im Zustande der maximalen Kontraktion befinden. (Fig. 2 u. 3.) Der Dickdarm bildet ein parallelrandiges Band ohne haustrale Einschnürung mit auffallend gleichmässiger Schattenverteilung, wobei die Durchwanderung des grössten Teiles des Dickdarmes in einer Stunde vollendet ist, der ganze Dickdarm aber wohl ein wenig verlangsamt von den Ingesta durchwandert wird.

Bei Morphium + Bi-Griesbrei per Fistel ohne Speiseaufnahme während des Versuches ist die Dünndarmpassage etwas verlangsamt und eine zunehmende Kontraktion sämtlicher Schlingen auffallend. (Fig. 4 u. 5) [1]).

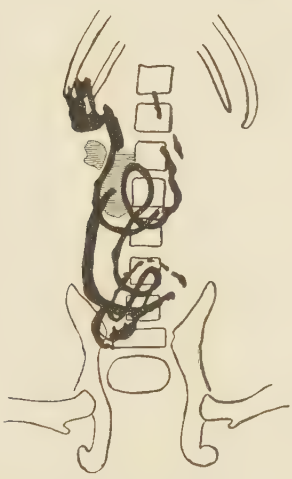

Fig. 4. Fistelhund, 1 Stunde nach Injektion von Kontrastbrei mit sechs Tropfen einer 1 %igen Morphinlösung in die Fistel. Hund während des Versuches nüchtern.

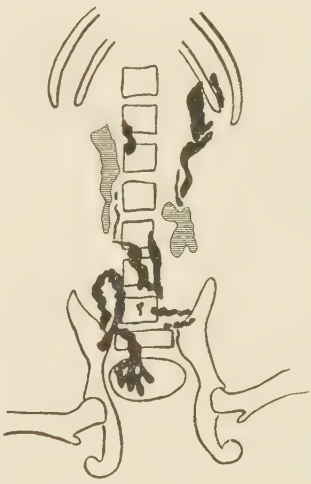

Fig. 5. Fistelhund, 3 Stunden nach Injektion von Kontrastbrei mit sechs Tropfen einer 1 %igen Morphinlösung in die Fistel. Hund während des Versuches nüchtern.

Eine Wirkung auf den Dickdarm ist nicht nachweisbar. Bei Pantopon + Bi-Griesbrei per Fistel ohne Speiseaufnahme findet man die Dünndarmschlingen maximal kontrahiert und nach 3 Stunden sozusagen entleert. Den Dickdarm sieht man weit, rohrartig mit wenigen wenig tiefen Einschnürungen; nach 3 Stunden ist der Dickdarm schon fast in seiner ganzen Ausdehnung sichtbar. Man hat den Eindruck einer gleichmässig zunehmenden Dehnung.

Bekommt also das Tier Nahrung per os, so wird die Dünndarmpassage (trotz der Kontinuitätstrennung der Wand und des Inhaltes) durch Morphium beschleunigt, die Dünndarmschlingen maximal

1) Schraffur bedeutet wie hier, so auch in den weiteren Figuren Gas.

kontrahiert; der Dickdarm, weit, mit wenig tiefen Einschnürungen, seine Passage wird etwas verlangsamt, und es lässt sich ein langer Aufenthalt im Coecum sehen.

Ein ganz anderes Bild erhält man, sobald das Tier während des Versuches nüchtern bleibt: Die Dünndarmdurchwanderung ist durch Morphium dann etwas verlangsamt, und es ergibt sich keine Wirkung auf den Dickdarm.

Unsere Versuche am Menschen.

Beim Menschen konnten wir in ausgesprochener Weise röntgenologisch feststellen, dass die Rechtslagerung nach der Mahlzeit genügt, um die Entleerung des Magens erheblich zu beschleunigen (s. u.). Diese Tatsache machten wir uns zunutze, um den Einfluss der Magenmotilität bei Untersuchung des Darmes möglichst einzuschränken. Wir stellten unsere Versuche am Menschen auf die verschiedenste Art und Weise an. Es wurden Morphium, Opium und Pantopon subkutan, per os und per Dünn- und Dickdarmfistel appliziert. Es dienten als Versuchspersonen Menschen sowohl mit normal funktionierendem Verdauungskanal, als auch mit obstipiertem und gereiztem Darm, jung und alt, Mann und Weib, und hauptsächlich solche, bei denen man aus chirurgischer Indikation einige Monate vor den Versuchen Fisteln angelegt hatte. In letzteren Fällen waren wir imstande, in den betreffenden Darmabschnitten den Einfluss der nachrückenden Speise von oben her zu eliminieren. Es ist auch dies der Grund, weshalb diese Versuche (s. u.) an der chirurgischen Klinik ausgeführt wurden, denn sonst müssten wir auf „Fistelmenschen" verzichten. Wir gaben per os Erwachsenen 30,0 Bismut. carbon. und 300 g Griesbrei oder 150,0 Bariumsulfat + 200,0 Griesbrei, Kindern 20,0 Bi + 300,0 Brei oder 50,0 Barium + 150,0 Brei. Per Fistel wurde 30,0 Bi + 50,0 Brei oder 20,0 Bi + 100,0 Aqua verabreicht. Bariumsulfataufschwemmungen wurden auch einigemal verwendet. Die Opiate wurden gleichzeitig mit dem Brei, auch früher oder später appliziert, je nachdem ob wir das Verdauungsrohr als Ganzes untersuchen oder das Speisenachrücken der obengelegenen Abschnitte ausschalten wollten; zu demselben Zwecke wurde der Magen auch einigemal ausgehebert. Morphium wendeten wir (wo nicht besonders bemerkt) in 1 %iger, Pantopon in 2 %iger Lösung an. Opium als Tinktur. Es wurden bei Vergleichsaufnahmen der Normal- mit Opiatserien oder der Opiatserien untereinander, so eingerichtet, dass die Versuchspersonen in bezug auf Nahrungsaufnahme, auf die

Zeit nach wieviel Stunden nach Bi-Einnahme sie geröntget wurden usw., womöglich unter gleichen Verhältnissen sich befanden.

Versuch Nr. 1.

Anton Pf., 9 Jahre; Magen-Darm-Kanal gesund.

Aufnahmezeit in Stunden nach Einnahme der Kontrastmahlzeit	Normalserie, 15. August 1910	Pantopon, 10. Aug. 1910. (0,015) Tropfen (15) zugleich mit Bi-Griesbrei
Nach 1 Stunde	**Magen**, Dünndarm	**Magen**, *Dünndarm*
„ 2 Stunden . . .	**Magen**, Dünndarm	Magen, Dünndarm
„ 4 „ . . .	*Magen*, **Dünndarm**	**Dünndarm**
„ 7 „ . . .	Dünndarm, Coec., Ascend.	Dünnd., **Coec., Ascend.**
„ 10 „ . . .	**Coec., Ascend.**	**Coec., Ascend.**
„ 12½ „ . . .	**Transversum**	Ascend., **Transv.**, Desc.

Die Magenentleerung ist also in der Pantoponserie etwas schneller als in der Normalserie. Die Dünndarmpassagen sind gleich. Für den Dickdarm trifft dasselbe wie für die Magenentleerung zu. Der Pantoponschatten verteilt sich auf dem grössten Teile des Kolons, während der gleichzeitige Normalschatten nur das Kolon Transversum einnimmt. Beim Vergleich beider nach 10 Stunden aufgenommener Bilder zeigen sich im Pantoponbild zahlreiche Einschnürungen, die zum Teil so tief sind wie die im Normalbild. Die Dicke des Colon ascendens ist im Pantoponbilde etwas geringer.

Die Pantoponwirkung macht sich also bei diesem Individuum insofern geltend, dass sie die Kolon- und Magenentleerung beschleunigt.

Versuch Nr. 2.

Elise W., 11 Jahre; Magen-Darm-Kanal gesund.

Aufnahmezeit in Stunden nach Einnahme der Kontrastmahlzeit	Pantopon, 29. August 1910. 15 gtt. (0,015) gleichzeitig Bi-Griesbrei	Normal 2. Sept. 1910	Opium, 5. Sept. 1910. Tr. op. 15 gtt. gleichzeitig mit Bi-Griesbrei
Nach 2 Stunden	—	*Magen*, Dünnd.	—
„ 3 „	**Magen**, *Duoden.*	**Dünndarm**	**Magen**, *Dünndarm*
„ 4 „	**Magen**, *Dünndarm*	Dünndarm, **Coec.**	—
„ 5 „	**Magen**, *Dünndarm*	—	Dünndarm
„ 6 „	—	—	Dünnd., Coec., *Asc.*
„ 6½ „	Magen, **Dünndarm**	—	—
„ 7 „	—	—	Dünnd., Coec., *Asc.*
„ 8 „	—	—	*Dünndarm, Asc.*, Flex. hepat.
„ 9 „	Magen, **Dünndarm**	—	—
„ 10 „	—	*Flex. hepat.*, **Flex. sigmoid**	—
„ 11 „	Dünnd., **Coec., Asc.**	—	—
„ 13 „	Coec., Ascend.	—	—
„ 27 „	Descendens, Sigmoid	26 Stunden	24 Stunden

Nach 5 Stunden ist bei Pantoponanwendung noch alles im Magen, bei Opium dagegen alles im Dünndarm. In der Normalserie wird das Kolon bis zur Flexura sigmoidea (vom Coecum) in 6 Stunden durcheilt, bei Pantopon in etwa 17 Stunden. Die haustralen Einschnürungen sind in der Pantoponserie geringer als in der Normalserie.

Zusammenfassend kann man den Versuch dahin deuten, dass Opium die Magen- und Dünndarmpassage, Pantopon die Durchwanderung des ganzen Verdauungskanals verzögert und das Kolon scheinbar ein wenig erschlafft.

Versuch Nr. 3.

Emil M., 10 Jahre; Verdauungskanal gesund.

Aufnahmezeit in Stunden nach Einnahme der Kontrastmahlzeit	**Opium,** 16. Aug. 1910. 16 Tropfen zusammen m. Bi-Griesbrei	**Normal,** 9. August 1910	**Pantopon,** 23. Aug. 1910. 15 Tropfen (0,015) zus. m. Bi-Griesbrei
Nach 1½ Stunden	—	Magen, Dünndarm	—
„ 2 „	Magen, Dünndarm	—	*Magen*, Dünndarm
„ 2½ „	—	**Dünndarm**	—
„ 3 „	**Dünndarm**	—	*Magen*, Dünndarm
„ 3½ „	—	Unterst. ¼ V. Dünndarm, *Coec.*	—
„ 4 „	**Dünndarm**	—	Dünndarm
„ 5½ „	Unterst. Abschn. v. Dünndarm, *Coec.*	—	Unterster Abschn. v. Dünndarm
„ 8 „	Untere Dünndarmschlinge, Coec.	Coec., Ascend., ½ *Transv.*	Unterste Dünndarmschlinge, *Coec.*
„ 11½ „	**Coec.**, Asc., Transv.	—	Coec., Asc., Transv.
„ 26 „	*Coec.*, Flex. sigm.	—	—

Somit ergibt sich aus Versuch Nr. 3: In der Normalserie ist der Magen nach 2½ Stunden leer: das Pantoponbild enthält nach 3 Stunden noch kleine Reste von Bismutbrei, bei Opium dagegen nach 3 Stunden leer.

Erster Dünndarmschatten tritt ins Coecum ein: Normalserie nach 3½ Stunden, Opiumserie nach 5½ Stunden, Pantoponserie nach 8 Stunden. Dünndarmschatten: Normalserie — zusammenhängend; Pantoponserie — vereinzelte versprengte Inseln; Opiumserie — desgleichen, nur befinden sich im unteren Abschnitte zusammenhängende Schlingen.

Normal wird das Kolon in 4½ Stunden bis zur Mitte des Transversums passiert, bei Pantopondarreichung in 3½ Stunden das ganze Transversum; derselbe Weg nimmt bei Opium 6 Stunden in Anspruch, auch sind nach 26 Stunden noch bedeutende Reste in der Flexura sigmoidea. Punkto Kontraktionszustand sind keine auffallenden Unterschiede zu konstatieren.

Hier bewirkt Opium eine Motilitätsverzögerung des untersten Dünndarmendes, anscheinend mit maximaler Kontraktion, welch beide Wirkungen bei Pantopon noch ausgesprochener sind, wo noch ausserdem die Magenentleerung verzögert ist. Eigentümlich ist das lange Verharren des Kontrastbreies vor der Ileocoecalklappe. In bezug auf den Dickdarm lässt sich, mit Ausnahme des Coecums, eher eine Beschleunigung des Transportes konstatieren.

Versuch Nr. 4.

Elisabeth B., 13 Jahre; Gastrointestinaltractus gesund.

Aufnahmezeit in Stunden nach Einnahme der Kontrastmahlzeit	**Normalserie,** 13. September 1910	**Pantoponserie,** 17. Sept. 1910. Pa (0,015) 1 Stunde vor Bi-Griesbrei
Nach 2 Stunden . . .	Magen, Dünndarm	**Magen**, Dünndarm
„ 3 „ . . .	Dünndarm	**Magen**, Dünndarm
„ 4 „ . . .	Dünndarm, *Coec.*	**Magen**, Dünndarm
„ 5 „ . . .	Dünndarm, Coecum	**Magen**, Dünndarm, *Coec.*
„ 10 „ . . .	Coec., Asc., Transv., Sigm.	Dünnd., Coec., Asc., Transv.

Wir bekamen also bei der Pantoponserie einen bedeutend längeren Aufenthalt des Breies im Magen. Die Dünndarmpassage nicht nachweisbar verschieden. Der Dickdarm entleerte sich etwas langsamer, dagegen fehlen haustrale Einschnürungen im Coecum und Ascendenz.

Versuch Nr. 5.

Ernst T., 9 Jahre; Magen-Darm-Tractus gesund.

Aufnahmezeit in Stunden nach Einnahme der Kontrastmahlzeit	**Pantopon,** 26. Sept. 1910. Pa (0,008) subkutan $1^1/_4$ Stunden nach Bi-Griesbrei	**Normal,** 8. Oktober 1910	**Morphium,** 5. Oktober 1910. Mo (0,004) subkutan
Nach $1^1/_2$ Stunden	**Magen**, Dünndarm	**Magen**, Dünndarm	Magen, Dünndarm
„ 3 „	Dünndarm, *Coec.*	*Magen*, Dünndarm	Magen, Dünndarm
„ 4 „	Dünndarm, *Coec.*	**Dünndarm**, *Coec.*	*Magen*, Coec., Asc.
„ 5 „	Dünndarm	**Dünndarm**	Coec., Ascendens
„ 7 „	Dünndarm, Coec.	Dünndarm, *Coec.*	Coec., Ascendens
„ 10 „	Coec., Ascendens	—	—

Hier finden wir in der Normalserie eine langsame Magenentleerung; nach $1^1/_2$ Stunden ist der grösste Teil noch im Magen, nach 7 Stunden ist erst ein deutlicher Coecumschatten sichtbar. Bei Pantopon entleert sich der Magen rascher als normal, ebenfalls der obere Dünndarm. Die unteren Dünndarmschlingen sind auffallend

weit, wobei sich ein langes Verharren der Ingesta vor der Ileocoecalklappe (von 3—5 Stunden) bemerkbar macht. Man erhält nach 7 Stunden einen tiefen Coecumschatten, während in der Normalserie das Coecum zu dieser Zeit nur schwach schattiert ist. Sowohl bei Normal wie bei Pantopon macht sich ein eigentümlicher retrograder Chymustransport zwischen der vierten und siebenten Stunde geltend. In der Morphiumserie finden wir eine Verlangsamung der Magen- und eine Beschleunigung der Dünndarmpassage: nach 4 Stunden ist noch ein beträchtlicher Rest im Magen, während der Dünndarm leer ist, dagegen Coecum und Ascendenz einen tiefen Schatten zeigen. Auch hier ist zwischen der vierten und siebenten Stunde kein Fortschritt des unteren Schattenendes, sondern ein geringes Zurückweichen wahrzunehmen.

Als Resultat dieses Versuches lässt sich also durch Pantopon eine Beschleunigung der Magen- und oberen Dünndarmmotilität feststellen; in den unteren Dünndarmschlingen machen die Ingesta einen Halt vor der Ileocoecalklappe. Morphium verzögert die Magen- und beschleunigt die Dünndarmpassage.

Versuch Nr. 6.

Hermann K., 11 Jahre; Verdauungstractus gesund.

Aufnahmezeit in Stunden nach Einnahme der Kontrastmahlzeit	Erste Mahlzeit 4¾ Stunden nach Bi-Griesbrei-Einnahme		
	Pantopon, 17. Oktober 1910. Pa (0,008) subkutan 5 Std. nach Bi-Brei	**Normal,** 12. Oktober 1910	**Morphium,** 1. November 1910. Mo (0,004) subkutan 5 Std. nach Bi-Brei
Nach 5 Stunden	Dünnd., Coec., *Asc.*	Dünnd., Coec., Asc.	Coec., Ascendens
„ 8 „	Coec., Ascendens	**Coec., Ascendens**	Coec., Ascendens
„ 11 „	Coec., Ascendens	Coec., **Ascendens**	Coec., **Ascendens**
„ 14 „	Coec., Asc., Transv.	Coec., **Asc., Transv.**	*Coec.*, **Asc., Transv.**

In diesem Falle macht sich punkto Schnelligkeit des Transportes keine wesentliche Differenz zwischen Normal-, Pantopon- und Morphiumserien geltend. Im nach 11 Stunden aufgenommenen Bilde bestehen bei Morphium tiefere haustrale Einschnürungen als Normal. Nach 8 Stunden zeigt das Morphiumbild ein engeres, tiefer eingeschnürtes Colon ascendens als das Normalbild. Die Pantoponbilder verhalten sich nicht wesentlich verschieden von den Normalaufnahmen.

Die Morphiumwirkung spricht sich in diesem Versuche dahin aus, dass das Kolon etwas enger ist und die haustralen Einschnürungen tiefer sind; Pantopon besitzt hier dagegen überhaupt keinen Einfluss, weder auf die Motilität noch auf den Kontraktionszustand.

Versuch Nr. 7.

B., ♀, 33 Jahre; von jeher obstipiert.

Aufnahmezeit in Stunden nach Einnahme der Kontrastmahlzeit	**Morphium**, 6. März 1912. Mo (0,01) subkutan	**Normal**, 1. März 1912	**Pantopon**, 11. März 1912. Pa (0,02) subkutan
Nach 3 Stunden	—	Magen, Dünndarm	—
„ 4½ „	Magen, ⅓ **Dünnd.**, Coec., *Ascendens*	Magen, ⅓ unterer Dünndarm, Coec.	—
„ 5 „	—	—	Dünndarm
„ 6 „	Dünndarm, Coec.	Magen, **Coec.**, Asc.	Dünndarm
„ 8½ „	¼ Dünnd., ¾ Coec.	—	*Dünnd.*, Coec., *Asc.*
„ 9 „	—	Magen, **Coec.**, Asc.	—
„ 12 „	**Coec.**, kl. Dünndarm, Rest vor der Ileocoecalklappe	Magen, **Coec.**, Asc.	Coecum, (Retrograder Transport)

Im Vergleiche mit Normal findet in der Morphiumserie eine bedeutende Beschleunigung der Magenentleerung statt. Die Dünndarmpassage und die des proximalen Dickdarmes sind dagegen in der Morphiumserie verlangsamt. Der Tonus ist erhöht, und vor dem Coecum findet ein langer Aufenthalt des Chymus statt. Bei Pantopon entleert sich der Dünndarm noch langsamer, und er ist auch stärker kontrahiert. Das proximale Kolon verhält sich gleich wie in der Morphiumserie.

Versuch Nr. 8.

Br., ♂; Magen-Darm-Tractus gesund.

Aufnahmezeit in Stunden nach Einnahme der Kontrastmahlzeit	150,0 Barium + 200,0 Brei; 1 Std. Rechtslagerung, dann Ausheberung. Erste Mahlzeit nach der dritten Aufnahme	
	Normal, 24. September 1912	**Morphium**, 27. Sept. 1912. Mo (0,01) subkutan
Nach 3¾ Stunden . .	Unteres Dünndarmende, Coec., Ascendens	Unt. Dünndarmende, Coec.
„ 5¾ „ . .	Coec., Asc., ½ Transv.	Unterer Dünndarm, Coec., Ascendens
„ 8 „ . .	Coec., Ascendens, Transv.	Unt. Dünndarmende, Coec.
„ 11 „ . .	Coec., Ascendens, Transv., Beginn der Descendens	Unteres Dünndarmende, Coecum, Ascendens

Wie schon oben angedeutet, haben wir röntgenologisch festgestellt, dass die Rechtslagerung die Magenentleerung stark beschleunigt, und so wendeten wir hier diese Methoden an, um den Chymus schneller nach dem Dünndarm zu transportieren. Um aber

Fig. 6. Br., ♂, 5¾ Stunde nach Einnahme des Kontrastbreies, Coecum, Ascendens, ½ Transversum.

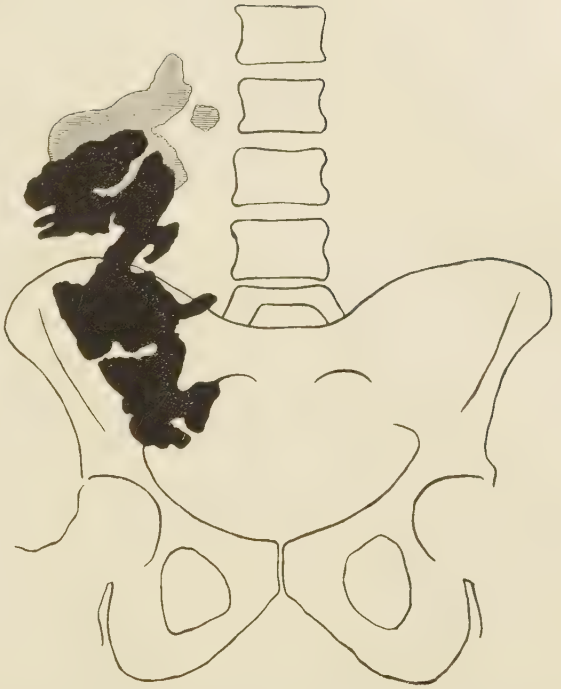

Fig. 7. Br., ♂, 5¾ Stunde nach Einnahme des Kontrastbreies mit Morphium, unteres Dünndarmende, Coecum, Ascendens.

Fig. 9. Br., ♂, 8 Stunden nach Einnahme des Kontrastbreies mit Morphium, unteres Dünndarmende, Coecum.

Fig. 8. Br., ♂, 8 Stunden nach Einnahme des Kontrastbreies, Coecum, Ascendens, Transversum.

Fig. 10. Br., ♂, 11 Stunden nach Einnahme des Kontrastbreies, Coecum, Ascendens, Transversum. Beginn des Descendens.

Fig. 11. Br., ♂, 11 Stunden nach Einnahme des Kontrastbreies mit Morphium, unteres Dünndarmende, Coecum, Ascendens.

den Einfluss des Nachrückens der Speise vom Magen auszuschalten, heberten wir den Untersuchten ca. 1 Stunde nach Barium-Brei-Einnahme (in beiden Fällen: Normal- und Morphiumserie) aus. Bei der Ausheberung erhielten wir in einem Falle keine, im andern nur ein wenig Speisereste; es war also der Magen zu dieser Zeit dank der Rechtslagerung sozusagen leer. Was die Differenz der beiden Serien betrifft, so sehen wir in der Morphiumserie eine starke Motilitätsverzögerung im unteren Dünndarmende; ausserdem war die unterste Schlinge auffallend weit. Die Fig. 6, 7, 8, 9, 10 und 11 demonstrieren das am deutlichsten.

Versuch Nr. 9.

Emma G., 11 Jahre; nach Erholung von Appendektomie à froid.

Aufnahmezeit in Stunden nach Einnahme der Kontrastmahlzeit	**Pantopon,** 19. September 1910. Pa (0,01) subkutan 1/4 Stunde vor Bi-Einnahme	**Pantopon,** 14. September 1910. Pa 15 gtt. (0,015) zugleich mit Bi-Einnahme	**Morphium,** 29. September 1910. Mo (0,005) subkutan 1/4 Stunde vor Bi-Einnahme
Nach 3 Stunden	**Magen**	—	**Magen**
„ 4 1/2 „	**Magen,** *Dünndarm*	—	**Magen**
„ 6 „	**Magen,** *Dünndarm*	—	**Magen,** *Dünndarm*
„ 8 1/4 „	Magen, Dünndarm	—	Magen, Dünndarm
„ 9 „	—	**Dünnd.,** Coec., Asc.	—
„ 12 „	*Magen,* Dünndarm, **Coec., Ascendens**	*Dünndarm,* **Coec., Asc.,** 1/2 *Transv.*	Unterste Dünndarmschlinge, Coec.
„ 15 „	—	*Coec.,* **Asc.,** 1/2 Transv.	—
„ 18 „	—	*Coec., Asc.,* **Transv.**	—
„ 36 „	—	Ganzes Kolon, **besonders Descendens**	—

Man sieht auf den Morphiumbildern ein Vorhandensein tiefwelliger Konturen des Magens, was man auf den Pantoponbildern (subkutan) vermisst. Dementsprechend entleert sich auch der Magen in der Morphiumserie mit ca. 4 Stunden früher als bei Pantoponeinnahme. Es beginnt bei Morphium die Magenentleerung später, erfolgt aber intensiver. Der Dünndarmtransport geht auf den Morphiumbildern auch rascher vor sich als bei Pantopon.

Vergleicht man Pantopon per os mit Subkutaninjektion, so findet man den Magen beim ersteren nach 9 Stunden leer, indem er beim letzteren nach 12 Stunden noch Bismutreste enthält. Der Dünndarmschatten zeigt bei Pantopon per os tiefe und totale Einschnürungen, bei Subkutan dagegen starke Anfüllung vor der Ileocoecalklappe. Zwischen Coecum und Dünndarm befindet sich eine schattenfreie Zone. 3 Stunden später hat sich ausser dem Coecum noch das Colon ascendens und wieder nach 3 Stunden hat sich mit tiefen Einschnürungen die Hälfte des Colon transversum gefüllt. Nach drei weiteren Stunden

sind zwei Drittel des Colon transversum und nach der doppelten Zeit (36 Stunden) das ganze Kolon (besonders Colon descendens) tief schattiert, mit tiefen zum Teil durchgehenden Einschnürungen, wobei die Flexura sigmoidea fast leer ist. Wir haben also eine verlangsamte Dickdarmpassage mit zunehmender Verlangsamung nach unten vor uns.

Versuch Nr. 10.

B., ♂, 27 Jahre; nach Erholung von Appendektomie, von jeher obstipiert.

Aufnahmezeit in Stunden nach Einnahme der Kontrastmahlzeit	**Normalserie.** 17. Februar 1912	**Morphiumserie,** 19. Februar 1912. Mo (0,01) subk. nach 1½ Std. 0,006 nach 6 Std.
Nach 3½ Stunden . .	Dünndarm	Dünndarm
„ 5 „ . .	Dünndarm	Dünndarm
„ 6½ „ . .	Coec., Ascendens	Dünndarm, Coec.
„ 9 „ . .	Coec., Ascendens	Dünndarm, Coec., *Asc.*
„ 12 „ . .	Coec., Asc., Anf. d. Transv.	Coec., *Ascendens*

Die Angabe, dass Patient von jeher obstipiert ist, bestätigt sich auch durch den Befund der Normalserie; die Dünndarmpassage ist verzögert, erster Coecumschatten ist erst nach 6½ Stunden sichtbar. Mit Morphium ist die Dünndarmpassage deutlich verlangsamt. Obgleich der Coecumschatten nach 6½ Stunden sichtbar ist, findet man jedoch beim Morphiumbild zu dieser Zeit einen tiefen Dünndarmschatten, der erst nach 12 Stunden verschwindet, während in der Normalserie schon nach 6½ Stunden mehr kein Dünndarmschatten vorhanden ist. Es befinden sich im Normalbilde die Ingesta schon nach 6½ Stunden im Colon ascendens, bei Morphium dagegen erst nach 9 Stunden. Der Dünndarmschatten ist bei Morphium etwas weiter und mehr nach dem Coecum zu konzentriert.

Versuch Nr. 11.

Marie Sch., 31 Jahre; Colitis chronica ulcerosa.

Aufnahmezeit in Stunden nach Einnahme der Kontrastmahlzeit	**Normal.** 23. Juli 1911	**Opium,** 24. Juni 1911. Vorabend: Opii supp. + 10 gtt. Trae opii 2h 00′ nachts: 10 gtt. Trae opii 6h 00′ morgens: 10 „ „ „ 6h 15′: Bismut-Griesbrei 10h 00′ morgens: 10 gtt. Trae opii 3h 00′: 10 gtt. Trae opii
Nach 4 Stunden	Magen, *Dünndarm*	*Magen, Dünndarm, Coec.*, Asc., Transv.
„ 5 „	*Magen, Dünndarm,* Coec., Asc., Transv.	*Magen, Coec.*, Ascendens, Transv.
„ 7½ „	*Magen, Dünndarm,* Ascendens, Transv.	Coec., Ascendens, Transv.
„ 10¼ „	*Magen, Dünndarm,* Ascendens, Transv.	Coec., Ascendens

Von den fünf Serien, die wir aufnahmen, bringen wir nur die zwei wesentlichsten. Es kommt in der Normalserie kein tiefer Schatten zustande, weder im gesunden noch im kranken Kolonabschnitte. Immerhin beschränkt sich die Wismutansammlung in unregelmässigen Inseln auf den relativ gesunden Teil. In der Opiumserie ist noch nach 10 Stunden eine starke Ansammlung eines tiefen Schattens im Coecum und Kolon Ascendenz auffallend: dabei ist dieser Darmabschnitt sehr weit und stark gashaltig mit wenig Einschnürungen. Der kranke distale Kolonabschnitt kommt in der Opiumserie nicht zum Vorschein: ja, es macht sich sogar eine retrograde Bewegung coecalwärts sichtbar.

Versuch Nr. 12.

Robert Br., 32 Jahre; Enteritis.

Aufnahmezeit in Stunden nach Einnahme der Kontrastmahlzeit	**Normal**, 14. Oktober 1912. 80 Ba + 200 Brei	**Opium**, 18. Oktober 1912. 8 Std. vor Ba-Einnahme 15 gtt. Opii. 1 Std. vor Ba-Einnahme 15 gtt. Opii
Nach 2 Stunden . . .	Magenreste, **Dünnd.**, Coec.	Magen, Dünndarm
„ 3½ „ . . .	Magen, Dünnd., **Coec.**, Asc.	*Dünndarm*, **Coec.**
„ 5 „ . . .	*Magen*, Coec., Ascendens, Transv., Descendens, **Sigm.**	Coec., Asc., Transv., Desc.
„ 7 „ . . .	Coec., Asc., Transv., Desc.	Asc., Transv., Desc., *Sigm.*
„ 9 „ . . .	*Magen*, Coec., Ascendens, Transv., Descendens	Transv., Descendens, Sigm.

In der Normalserie trat 5¾ und 7¾ Stunden nach Ba-Einnahme Stuhlgang ein, was auf den Röntgenaufnahmen auch deutlich hervor-

Fig. 12. Albert R., 4½ Stunde nach Einnahme des Kontrastbreies, Dünndarmreste vor der Ileocoecalklappe, Coecum, Ascendens.

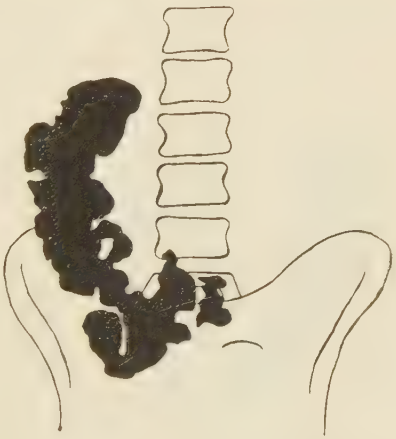

Fig. 13. Albert R., 4½ Stunde nach Einnahme des Kontrastbreis mit Morphium, grosser Dünndarmrest in der untersten Schlinge, Coecum, Ascendens.

tritt. In der Opiumserie tritt dagegen während der Aufnahme kein Stuhlgang ein, was in Berücksichtigung der sonst fast gleichen Transportschnelligkeit wohl auf den längeren Aufenthalt des Kotes in der Flexura sigmoidea zu beziehen ist.

Das Transversum zeigt in der Normalserie (im gewissen Gegensatz zur Opiumserie) schmale Haustren mit tiefen Einschnürungen. Der Dünndarm zeigt in der Opiumserie neben kontrahierten auffallend weite Schlingen mit seichten oder ohne Einziehungen.

Versuch Nr. 13.

Albert R., 8½ Jahre; Verdauungsrohr gereizt durch Cascara sagr.

Aufnahmezeit in Stunden nach Einnahme der Kontrastmahlzeit	10 Stunden vor Barium-Einnahme 20 Tropfen Extractum gasc. sagr. fluid.; 4 h 15 ′: Barium-Griesbrei + 5 Tropfen Extr. gasc. sagr. fluid. Erste Mahlzeit 9 h; Aufstehen 10 h	
	Normal, 23. Sept. 1912	**Morphium**, 25. Sept. 1912. Mo (0,004) subkutan
Nach 4½ Stunden	Dünndarmreste, Coec., Asc.	Grosser Dünndarmrest in der untersten Schlinge, Coec., Ascendens
„ 7½ „	Coec., Ascendens	Dünndarmrest, Coec., Asc.
„ 10 „	Coec., Ascendens	Dünndarmrest, Coecum, Ascendenz, Transv.
„ 13½ „	Appendix, Coec., Ascendens, Transv., Sigmoid.	Appendix und ganzer Kolon

Fig. 14. Albert R., 7½ Stunde nach Einnahme des Kontrastbreies, Coecum, Ascendens.

Fig. 15. Albert R., 7½ Stunde nach Einnahme des Kontrastbreies mit Morphium, Dünndarmrest, Coecum, Ascendens.

Der unter der Wirkung von Cascara sagrada stehende Darm zeigt durch Morphium eine ziemlich deutliche Verzögerung der Fortbewegung in den untersten Dünndarmschlingen. Um dies aber ad oculos darzutun, bringen wir hier beide Serien (Fig. 12—19 inkl.). Auf dem Dickdarm macht sich unabhängig vom Dünndarm keine nennenswerte Differenz bemerkbar.

Fig. 16. Albert R., 10 Stunden nach Einnahme des Kontrastbreies, Coecum, Ascendens.

Fig. 17. Albert R., 10 Stunden nach Einnahme des Kontrastbreies mit Morphium, Dünndarmrest, Coecum, Ascendens, Transversum.

Fig. 18. Albert R., 13½ Stunde nach Einnahme des Kontrastbreies, Appendix, Coecum, Ascendens, Transversum, Sigmoideum.

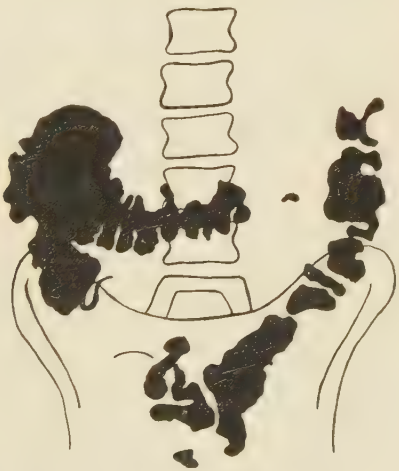

Fig. 19. Albert R., 13½ Stunde nach Einnahme des Kontrastbreies mit Morphium, Appendix und ganzes Kolon.

Versuch Nr. 14.

Hermann W., $4^1/_2$ Jahre; Coecalfistel.

Aufnahmezeit in Stunden nach Einnahme der Kontrastmahlzeit	**Normalserie**, 2. Nov. 1910. Bi-Brei in die Fistel	**Pantopon**, 4. Nov. 1910. Pa-Tropfen (0,005) zusammen mit Bi-Brei in die Fistel
Nach 8 Stunden . . .	Flexura sigm.	Flexura sigm.
„ 24 „ . . .	—	—

Eine Differenz in der Schnelligkeit des Breitransportes zwischen Normal- und Pantoponserie machte sich hier also nicht geltend, obgleich es sich doch nach der Tiefe des Schattens ein etwas längerer Aufenthalt im Kolon voraussetzen lässt.

Versuch Nr. 15.

Karl B., 42 Jahre; Coecalfistel.

Aufnahmezeit in Stunden nach Einnahme der Kontrastmahlzeit	**Erste Mahlzeit 6 Stunden nach Injektion**	
	Normalserie, 2. Oktober 1912	**Opium**, 10. Oktober 1912 Op. 20 gtt. per os 3 Stunden vor Injektion; gleichzeitig mit Injektion 10 gtt. per Fistel
Nach 2 Stunden . . .	Coecum, Transv.	Coecum, Transv.
„ $3^3/_4$ „ . . .	Coecum, Transv.	Coecum, Transv.
„ $8^1/_2$ „ . . .	Coecum, Transv.	Coecum, Transv.

Auch hier, wie im vorigen Versuche, kann man trotz der grossen Dosis keine Einwirkung, weder auf die Motilität noch auf den Tonus des Dickdarmes, sehen.

Versuch Nr. 16a.

M., ♂, 30 Jahre; Dünndarmfistel.

Aufnahmezeit in Stunden nach Einnahme der Kontrastmahlzeit	**Normal**, 21. Okt. 1910. 20 Bi + 100 aqua per Fistel	**Pantopon**, 24. Okt. 1910. Pa 20 gtt. (0,02) + 20 Bi + 100 Aqua per Fistel
Nach $1^1/_2$ Stunden . .	Dünndarm	Dünndarm
„ $2^1/_2$ „ . .	Dünndarm, *Coec.*	Dünndarm, *Coec.*
„ $3^1/_2$ „ . .	—	Dünndarm, Coec., *Asc.*
„ $5^1/_2$ „ . .	Dünndarm, Coec., *Asc.*	Dünndarm, Coec., *Asc.*
„ $8^1/_2$ „ . .	Coec., Ascendens	—
„ 9 „ . .	—	Ascendens-Flex. hepat.
„ 24 „ . .	Coec., Asc., Desc., Sigm.	—

Versuch Nr. 16b.

Aufnahmezeit in Stunden n. Einnahme der Kontrastmahlzeit	**Normal**, 27. Oktober 1910	**Pantopon**, 31. Oktober 1910. Pa (0,02) subk. 3/4 Stunde vor Bi-Griesbrei	**Pantopon**, 19. Dez. 1910. Pa 20 gtt. (0,02) +30 Bi +50 Brei per Fistel	**Pantopon**, 30. Januar 1911. Pa 20 gtt. + 30 Bi + 100 Brei per Fistel
Nach 1/2 Std.	—	—	Dünndarm	—
„ 1 „	—	—	—	Dünnd., Coec., Ascendens
„ 2 „	*Dünnd.*, Coec., *Ascendens*	Dünnd., Coec., *Ascendens*	—	Dünnd., *Coec.*, Ascendens
„ 4 „	Coec., Asc.	Dünnd., Coec., *Ascendens*	Dünndarm	—
„ 4 1/2 „	—	—	—	Dünnd., Coec.
„ 6 „	—	—	*Dünnd.*, Coec., Ascendens	—
„ 6 1/2 „	Coec., Asc.	Dünnd., Coec., *Ascendens*	—	—
„ 9 3/4 „	Coec., Asc., 1/2 Transv.	*Dünnd.*, Coec. *Ascendens*	—	—

Bei dieser Versuchsperson wurden neun Serien aufgenommen, von denen sechs Serien vollständig genügen, um einen Beweis für die Mannigfaltigkeit wie der Normal- so auch der Pantoponserien unter sich, die wohl zum Teil von der verschiedenen Art der Applikation herrührt, zu erbringen. Was den Vergleich der Normalbilder vom 21. Oktober mit den Pantoponbildern vom 24. Oktober anbelangt, so wäre folgendes zu bemerken: Im Normalbilde nach 8 1/2 Stunden ist das ganze Colon ascendens gefüllt und zeigt ziemlich tiefe haustrale Einschnürungen; im Pantoponbilde nach 9 Stunden ist quasi dasselbe zu vernehmen, nur ist dieser Kolonabschnitt etwas weiter. Im übrigen sind sich die beiden Serien so ziemlich gleich.

Vergleicht man die nächsten beiden Serien vom 27. Oktober (Normal) mit denen vom 31. Oktober (Pantopon subkutan), so erhält man eine ganz andere Entfaltung der Pantoponwirkung, denn wir sehen normal nach 1 3/4 Stunden Coecum, Ascendens und 1/2 Transversum gefüllt; bei Pantopon dagegen noch Dünndarmreste, dann Coecum und ein wenig Ascendens. Zwischen der 4. und 9 3/4. Stunde zeigt der Schatten bei Pantopon im Sinne des Weiterrückens absolut keinen Fortschritt. Hier sahen wir also, dass das Pantopon eine Verlangsamung der Dünndarmentleerung und des Forttransportes im Dickdarm bewerkstelligt.

Solch ein Kontrast lässt sich in den nächsten Pantoponserien nicht erweisen, obgleich wir in der Pantoponserie vom 19. Dezember allerdings eine langsame Entleerung des Dünndarmes vor uns haben; doch ist nach 6 Stunden das Colon ascendens schon ganz gefüllt, wobei in der Serie vom 31. Oktober nach 9 3/4 Stunden das Kolon Ascendenz nur ein wenig schattiert ist; auch zeigen die Ingesta der letztgenannten Serie keine Tendenz zum Weiterschreiten. Wenn wir uns die beiden weiteren Pantoponserien vergegenwärtigen, so sehen

wir, dass in der Serie vom 19. Dezember der Dünndarm zum Teil weit ist und keine oder nur geringe Einschnürungen zeigt. Nach 4 Stunden sieht man eine weite Dünndarmschlinge fast ohne Einschnürungen, nach 6 Stunden tiefe Einschnürungen im Coecum und Ascendenz; es füllt sich also innerhalb 2 Stunden das Coecum und Colon ascendens. Die zu allerletzt angeführte Pantoponserie (vom 31. Januar 1911) zeigt deutlich, wenn auch nicht so wie in der Serie mit der Subkutaninjektion. eine verlangsamte Dünndarmentleerung. Man sieht eine runde Dünndarmschlinge ohne jegliche Einschnürung. Es macht sich hier wiederum ein stundenlanges Verharren, ja sogar etwas Rückwärtsgehen des unteren Schattenendes in das proximale Colon ascendens bemerkbar. Zum Schluss dieses Versuches möchten wir noch hinzufügen, dass von allen neun aufgenommenen Serien die vom 31. Januar sich noch der vom 31. Oktober mehr weniger nähert, während alle anderen Serien punkto Transportschnelligkeit sich meilenweit voneinander halten.

Versuch Nr. 17.

Eugen J., 19 Jahre; Ileumfistel.

Aufnahmezeit in Stunden nach Einnahme der Kontrastmahlzeit	**Normal,** 18. März 1911. Bi per Fistel	**Kontrollversuch,** 20. März 1911	**Pantopon,** 7. September 1911. Pa 22 gtt. (0,022) + Bi per Fistel
Nach 1 Stunde	**Dünndarm**	Dünndarm	Dünndarm
„ 2 Stunden	—	—	Dünndarm
„ $2^1/_4$ „	—	**Dünnd., Coec.,** Asc.	—
„ $2^1/_2$ „	Dünnd., Coec., Asc.	—	—
„ 3 „	—	—	Dünndarm
„ 5 „	—	Dünnd., **Coec.,** Asc.	—
„ $5^1/_4$ „	*Dünndarm*, Coec., Ascendens, Transv.	—	—
„ $5^3/_4$ „	—	—	Dünndarm, Coec.
„ 8 „	—	—	Coecum

Auch hier ist wie bei allen „Fistelmenschen“ die Vis a tergo ausgeschaltet, und so kann man die Pantoponwirkung auf den Dünndarm regelrecht verfolgen. Es zeigt sich nun eine sehr bedeutende Verlangsamung der Dünndarmpassage, denn nach 8 Stunden ist der Wismutschatten in der Pantoponserie noch nicht soweit wie in der Normalserie nach $2^1/_2$ Stunden. Von einer Erschlaffung der funktionellen Dünn- und Dickdarmeinschnürungen ist in den Pantoponbildern nichts zu sehen; sie sind eben so stark ausgesprochen wie auf den Normalplatten.

Versuch Nr. 18.

Therese W., 68 Jahre; Dünndarmfistel.

Aufnahmezeit in Stunden n. Einnahme der Kontrastmahlzeit	**Normal**, 31. Mai 1912. Bi per Fistel	**Morphium**, 7. Juni 1912. Mo (0,01) subk. + Bi per Fistel	**Pantopon**, 19. Juni 1912. Pa + Bi per Fistel	**Kontrollversuch. Morphium**, 21. Juni 1912. Mo (0,01) subk. + Bi per Fistel
Nach 1/2 Std.	Dünndarm	Dünndarm	—	Dünndarm
„ 1 1/2 „	**Dünnd.**, *Coec.*	Dünndarm	Dünnd., Coec.	—
„ 2 1/2 „	*Dünnd.*, Coec., Ascendens	Dünndarm		—
„ 5 „	—	—	—	Dünndarm
„ 5 1/2 „	Unterste Dünndarmschlinge	Dünnd., Coec.	—	—
„ 9 „	**Coec., Ascend.**, Transv.	—	—	—
„ 9 1/2 „	—	—	—	Dünndarm, Coec., Halt vor Ileocoecalklappe

Fig. 20. Therese W., 5 1/2 Stunden nach Injektion des Kontrastbreies in die Fistel, unterste Dünndarmschlinge, Coecum, Ascendens, Transversum.

Die Morphiumserien zeigen eine starke Verzögerung im Dünndarm mit teilweisen Kontraktionen und ein Verharren der Ingesta

vor der Ileocoecalklappe. Wir halten es für nicht unwesentlich, hier ein Normalbild nach $5^1/_2$ Stunden (Fig. 20) und ein Morphiumbild nach 8 Stunden (Fig. 21) zum augenscheinlichen Vergleich zu bringen.

Auch zeigt das Pantoponbild eine Verlangsamung der Dünndarmpassage, wobei seine Schlingen teils weit, teils kontrahiert sind.

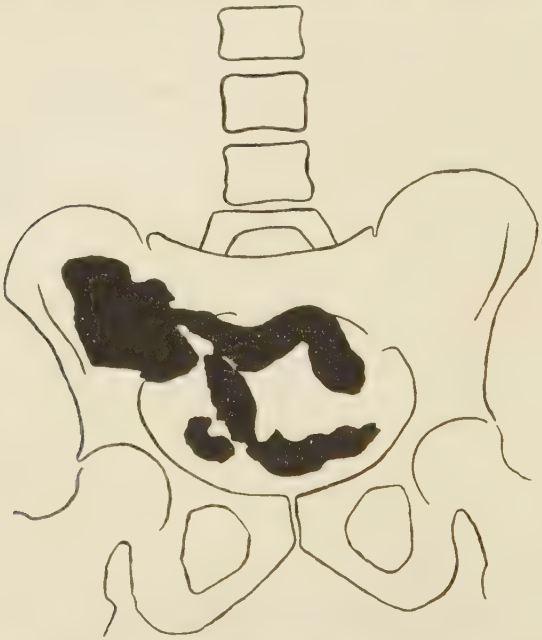

Fig. 21. Therese W., 9 Stunden nach Injektion von Morphium in die Fistel, Dünndarm, Coecum, Halt vor der Ileocoecalklappe.

Schlussfolgerungen.

Überblicken wir die Ergebnisse unserer Beobachtung über die Opiatwirkung auf den Magen-Darm-Tractus, so ergibt sich für den Hund ein Zustandekommen einer maximalen Kontraktion der Dünndarmschlingen und eine starke Erweiterung des ganzen Kolons. Letztere Beobachtungen ähneln sehr den Ergebnissen, die Schwenter[1]) aus seinen Versuchen an der Katze erhielt. In bezug auf Motilität müssen die Versuche mit nüchternem Hunde von denen, wo das Tier Nahrung per os erhält, getrennt werden. Im ersteren Falle

1) J. Schwenter, Über Verdauungsversuche mit Opium, Morphium, Pantopon und morphinfreiem Pantopon Fortschr. a. d. Gebiete d. Röntgenstrahlen Bd. 19. 1912.

erzielen die Opiumderivate eine etwas verlangsamte Dünndarmentleerung und keine Wirkung auf die Schnelligkeit des Dickdarmtransportes. Im zweiten Falle, d. h. bei Darreichung von Nahrung während des Experimentes, lässt sich dagegen keine verzögernde Wirkung auf den Dünndarm und eine, obgleich unbedeutende, Verlangsamung auf den Dickdarm konstatieren.

In betreff der Wirkung der Opiate auf den Verdauungstractus des Menschen macht sich eine Mannigfaltigkeit geltend wie kaum bei irgendwelchen andern in der Richtung untersuchten Arzneimitteln.

In der Hälfte aller unserer Untersuchungen am Magen war, namentlich bei jugendlichen Individuen, übereinstimmend mit den Befunden von Magnus an Tieren und mit denen van den Veldens am Menschen, durch Opiumderivate eine starke Verzögerung der Entleerung zu konstatieren. Man sieht gelegentlich, dass bei Pantopon, im Vergleich mit Morphium, die Magenentleerung früher beginnt, aber später aufhört. Es scheint auch, unter Mitberücksichtigung der von uns beobachteten Differenz der Wellentiefe, dass Morphium in halb so grosser Dosis wie Pantopon (was doch allgemein als entsprechend angenommen wird) konzentrierter wirke.

In einem kleineren Teil der Fälle wirkten die Opiate beschleunigend, wobei in den entsprechenden Normalserien eine auffallend langsame Magenentleerung vorhanden war.

Wir hatten überhaupt mehrfach den Eindruck, als ob die Wirkung der Opiate auf den Magen bis zu einem gewissen Grade von seinem jeweiligen Motilitätszustande abhänge.

Was den Dünndarm anlangt, so wird in den Fällen, bei denen das Mittel auf den Magen gewirkt hat, öfters ein Einfluss auf den Dünndarm vermisst. Dort aber, wo der Magen ausgeschaltet war, sei es durch Ausheberung und Rechtslagerung, oder bei Dünndarmfistel, macht sich eine deutliche Verzögerung des Transportes in den unteren Dünndarmschlingen bis über das Doppelte des Normalen geltend. Die Motilität der oberen Dünndarmschlingen war nicht nachweisbar verändert. Dagegen ergab sich in über zwei Drittel der Versuche am Dünndarm eine ausgesprochene Motilitätsverzögerung der unteren Dünndarmschlingen um mehrere Stunden; in einem erheblich kleineren Teil zeigte sich

kein Unterschied, und nur in zwei Fällen fanden wir eine Passagebeschleunigung.

Wir hatten dabei mehrfach den Eindruck, als ob durch Kontraktion des Sphincter ileocoecalis ein Hindernis gebildet werde, welche Vermutung auch Meyer und Gottlieb[1]) aussprechen, allerdings ohne sich auf Röntgenbefunde stützen zu können.

Der Tonus des Dünndarms zeigte gewöhnlich keine deutliche Veränderung. In mehreren Fällen aber waren auffallend weite Schlingen gleichzeitig mit kontrahierten sichtbar.

Auf den Dickdarm hatten Opiate auch in grossen Dosen bezüglich des Tonus und der Motilität keine sichtbare Wirkung

Weder die Wirkung auf den Magen, noch diejenige auf den Gesamtdarm erklären also in genügender Weise die klinisch feststehenden stopfende Eigenschaften derselben. Es bleibt deshalb nichts anderes übrig, als auf den untersten Abschnitt des Dickdarms zurückzugreifen, entsprechend der uns von Herrn Prof. de Quervain an die Hand gegebenen Auffassung, nach welcher die stopfende Wirkung der Opiate vor allem in einer Abschwächung bzw. zeitweiligen Ausschaltung des Defäkationsreflexes begründet ist. Diese Auffassung wird durch die am Menschen leicht anzustellende Beobachtung gestützt, dass selbst wenn der Kot Breikonsistenz hat, die Entleerung, auch wenn das Bedürfnis sich schon geltend gemacht hat, durch Opium noch stundenlang hinausgeschoben werden kann, unter zeitweiligem völligem Wegfallen des Entleerungsbedürfnisses. Die Opiumwirkung setzt also hier unverkennbar schon an dem sensibeln Schenkel des Reflexbogens an.

In Übereinstimmung hiermit können wir, wenn auch unsere Untersuchungen der Natur unserer Fälle entsprechend sich mit diesem Abschnitte des Darmes am wenigsten beschäftigten, doch auch unter dem Einfluss von Opiaten eine Verlängerung des Aufenthaltes des Inhaltes im S-Romanum und Rektum nachweisen.

Bei chronisch diarrhöischer Enteritis mit starker Hypermotilität des Dünn- und Dickdarmes bewirkte Opium eine leichte Verzögerung der Dünndarmpassage, namentlich in den unteren Schlingen, während das Kolon bis zum Beginn der Flexura sigmoidea ungefähr gleich rasch durcheilt wurde. Dagegen blieb die Flexur viel länger gefüllt, entsprechend der stark verzögerten Defäkation.

---

1) Hans H. Meyer und R. Gottlieb, Experim. Pharmakol. 1911 S. 174.

Ein Unterschied in der Wirkung der verschiedenen untersuchten Derivate wurde wohl einigemal beobachtet, ist aber so unbedeutend und inkonstant, dass sich darüber keine Regel feststellen lässt.

Zum Schluss sei es mir gestattet, meinem ehemaligen Chef Herrn Prof. Dr. Fr. de Quervain, Direktor der chirurgischen Universitätsklinik in Basel, für das gütige Überlassen des Materiales meinen verbindlichsten Dank auszusprechen.

Altenburg
Pierersche Hofbuchdruckerei
Stephan Geibel & Co.